PHILIPS

Healthcare

Lumify

耳鼻咽喉科頭頸部外科領域におけるタブレットエコー活用術

神奈川県立がんセンター
頭頸部外科部長
古川 まどか 先生

頭頸部外科では、頭頸部領域の腫瘍の診断と治療を行っています。その中でも最も問題となる疾患は、頭頸部癌です。頭頸部癌は、ほとんどが口腔、喉頭、咽頭で発生しており、早期には自覚症状がないため、やや進行した状態で気づかれることも多いです。病変の早期発見にタブレットエコーが果たす役割について、神奈川県立がんセンター 頭頸部外科部長 古川まどか先生にお話を伺いました。

頭頸部領域の診療の特徴

頭頸部領域は、聴覚、視覚、嗅覚、味覚、咀嚼・嚥下、音声言語、呼吸機能に関する臓器が多く存在します。診察では、視診、内診、触診、画像診断を行います。視診や内診では見えない場所がありますし、触診は主観的で記録できません。画像診断は、直接見ることができない皮下や粘膜下の病変や、頸部リンパ節の診断に重要です。

頭頸部超音波検査の利点

頭頸部の画像診断にはCT、MRI、PET/CTを使用しますが、これらの検査はいつでもどこでも何度でもできる検査ではありません。これに対し、超音波検査は、1)手軽に繰り返し施行でき、2)リアルタイムに観察可能、3)動きや血流評価が可能、4)組織の硬さを記録できる、5)放射線被曝がない、6)特別な前処置(絶食や食事制限)が必要ない、7)歯科金属の治療の影響を受けない、など多くのメリットがあります。

超音波検査は、頸部腫瘤、頸部腫脹性疾患の初期診療、頭頸部癌の早期発見、嚥下機能のスクリーニングなどに活用可能です。小児や高齢者でも手軽に検査でき、コロナ感染者のように気道感染症がある場合でも安全に施術可能で、診療の助けになります。

図1: タブレットエコー　Lumify超音波診断装置

精密検査とポイントオブケア

超音波検査には、精密検査とポイントオブケア検査があります。精密検査は、主に超音波検査室や外来診察室で、医師または検査技師が行います。ハイエンド装置を使用し、さまざまなモード(B-mode、カラードプラ、パワードプラ、エラストグラフィなど)を用いて、動画を見ながら診断します。検査時間は5～10分程度です。これに対し、ポイントオブケア検査は、医師が診察の一部として、必要な情報を得るために行います。コンパクトな装置を用いて、耳鼻科の外来で座位のまま観察し、その場で診断・治療方針の決定を行います(図2)。検査時間は1分程度です。これらの2つの検査は、コンセプトが異なるものとして、使い分けが必要です。今回は、ポイントオブケア検査で主に用いられる、タブレットエコーの活用術についてお話させていただきます。



図2: 外来診察室の風景

「Lumify」は頭頸部領域の観察に適したタブレットエコーです

フィリップス社製タブレットエコーLumify(ルミファイ)は、普段私たちが観察している頭頸部領域を観察するのに非常に適した、良い画質が得られる装置という感想です。当院でも、ベッドサイドのインターベンション手技などでタブレットエコーを使用していますが、画質があまり良くないので、これまではここに液体貯留があるとか、ここに血管腔があるなどを確認する使い方でした。それに比べると、Lumifyは非常に詳細な構造までわかる良い画質でした。カラー感度は、ハイエンド据え置き型装置と比べると劣りますが、腫瘍がリンパ節なのかどうかなど、おおよその血流パターンを描出することが可能でした。コンパクトなサイズでここまで出せるというのは、これまでの機器ではなかったので感動しました。

クリニックにおける頭頸部超音波検査の目的

クリニックでは、どの程度の超音波検査ができればよいでしょうか? まずは、悪性疾患を見落とさない、そして患者さんが訴える症状に対して、その症状の原因となる疾患を正しく診断し、説明できることが必要です。大学病院や専門病院に紹介する際には、どのような疾患が疑われるから紹介するといった内容を明確にする必要があります。急性期を乗り越え、病状が安定した患者さんは、クリニックに逆紹介させていただいております。その際に、クリニックでの超音波を用いたフォローアップ内容を具体的にお伝えし、異常が見つかった場合には再度病院への紹介をお願いできるようになるといいと思います。これが、今後の理想的な診療体系ではないかと考えております。

頭頸部超音波検査スクリーニング「系統的頭頸部超音波検査」(図3)

系統的頭頸部超音波検査は、頸部全体の情報を短時間で収集し、見逃しや観察し忘れの箇所がないようにするくふうです。リニア型の体表臓器用探触子(中心周波数:10 MHz程度)を甲状腺(①)にあて、平行に動かしながら(スイープ走査)、頸動脈分岐部(②)に向けて探触子をスライドさせます。頸動脈分岐部からさらに頭側に進み、顎下腺(③)を描出します。鎖骨や下顎骨のように、骨に覆われた場所の奥を見る場合には、スイング走査を行います。顎下腺周囲にはリンパ節が多く、口腔底(④)や中咽頭といった、その奥にある臓器の観察も重要です。その後、耳下腺(⑤)へ向かいます。耳下腺で顔面に乗り上げてからは、スイープ走査を行います。

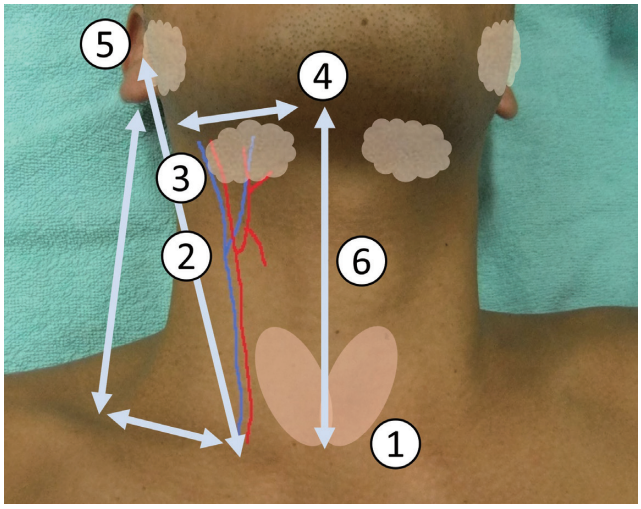

図3:系統的頭頸部超音波検査　*必ず両側の頸部を観察します
①甲状腺 ②頸動脈分岐部 ③顎下腺 ④口腔底 ⑤耳下腺 ⑥喉頭

連続的に動画像を見ながら、両側頸部の異常の有無を観察し、異常があればそれがどういったものか診察しながら進めます。腫瘤性病変を見つけた場合には、3方向計測を行いますので、病変部を画面中央に置き探触子を90度回転させます。そのため、回転できる握り方をすることが大切です。この系統的頭頸部超音波検査のトレーニングのために、ハンズオンセミナーをいくつか開催しております。

正常なリンパ節の超音波画像(図4)

超音波画像でいちばん観察しやすいリンパ節の構造物は、高エコーのリンパ節門構造(Fatty Hilum)です。リンパ節門構造は、脈管周囲の結合織や脂肪組織からなる複合的な構造物で、リンパ節の動静脈、輸出リンパ管が通過します。腫瘤性病変がリンパ節なのかそうでないのかを診断することは、臨床上非常に重要です。リンパ節門構造があれば、その腫瘤はリンパ節であるといえます。

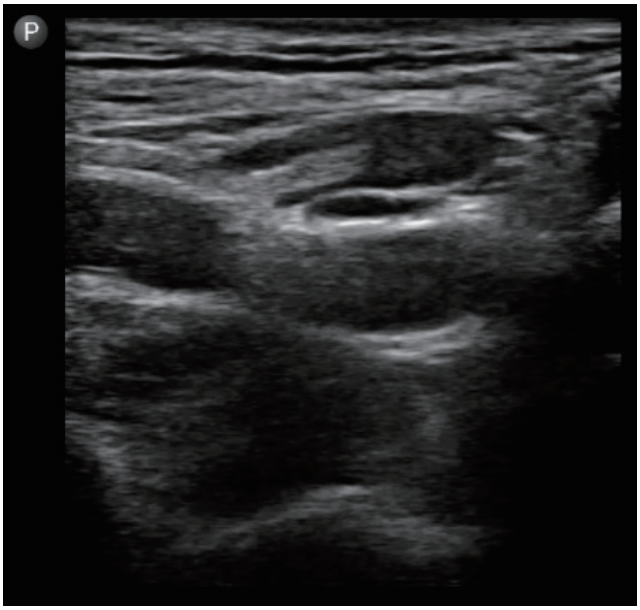

図4:正常なリンパ節門(Fatty Hilum)の超音波画像

リンパ節が腫れる疾患としては、①リンパ増殖性または反応性疾患と、②リンパ節内占拠性疾患があります。①は、リンパ節内の細胞が増える病態で、リンパ節はその構造を保ちながら腫大します。悪性リンパ腫や反応性リンパ節腫脹があります。②は、リンパ節内に外から癌細胞のように違うタイプの細胞が入ってきて、リンパ節の構造を壊しながら腫大する病態で、癌の転移が典型的なものです。これらの特徴を念頭におくことで、リンパ節腫脹の鑑別がある程度可能になります。

リンパ節転移が形成される過程とその超音波画像（図5）

頭頸部癌は、原発腫瘍の大きさおよび部位（T）、頸部リンパ節への転移の数および大きさ（N）、ならびに遠隔転移の有無（M）に従って病期分類されます。リンパ節転移は予後決定因子の一つであり、画像診断による検査が必要です。頭頸部癌の組織型は、約9割が扁平上皮癌です。扁平上皮癌のリンパ節転移が形成される過程と、その超音波画像を模式図で説明します[*1]。

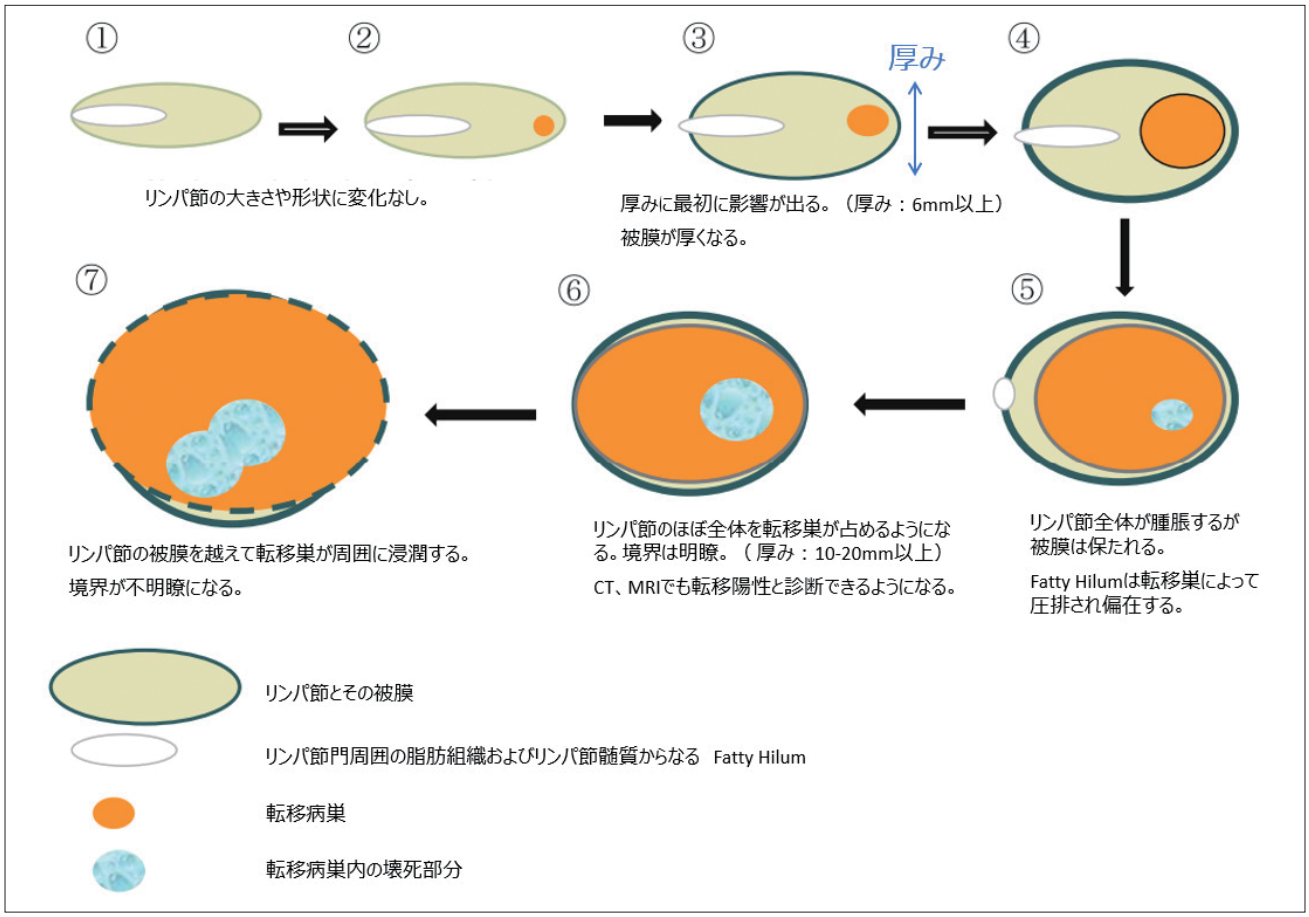

図5: 扁平上皮癌のリンパ節転移が形成される過程とその超音波画像の模式図[*1]

癌の転移は、リンパ節門から遠位にある輸入リンパ管からの癌細胞の流入によって生じます。リンパ節の中に入り込んできた細胞が、徐々に転移病巣を作っていきます。最初に生じる変化は、リンパ節の厚みの変化です。リンパ節転移病巣が大きくなるに従って、リンパ節そのものも厚みが増し、球形に近くなっていきます。そして、転移病巣がリンパ節の中を占拠していき、ほぼ全体を埋め尽くし、最終的には被膜を浸潤して外へ広がっていきます。図5に示す各段階での超音波画像を参考にして診断していくことが重要です。

転移病巣が少しでも形成されリンパ節内での変化が生じると、リンパ節は厚みが6 mm以上になることが多くなります。6 mm未満のものは、ほぼ転移陰性と考えられます。小さな転移を見逃さないため、「厚み6 mm以上」をリンパ節転移の診断基準に使用していますが、6 mm未満でも、球形に近く内部に転移病巣が確認されるものもあるため、疑わしい場合は注意深く観察します。また、カラードプラによる血流診断も、小さな転移病変の検出に役立ちます。リンパ節内部の血流走行を観察し、リンパ節内の転移病巣を迂回するような血流走行がないかどうかを見ます。ある程度、転移病巣が大きくなると、被膜の外からも転移病巣に向けて血液の流入が見られるようになります。これが、被膜外浸潤の第一段階です。

頭頸部扁平上皮癌リンパ節転移超音波診断基準は、大きく分けて、①厚み6 mm以上か未満か、②内部の転移病巣の有無、③転移病巣によるリンパ節門の構造の変異の有無、④血流の変化の有無です。

リンパ節転移の超音波画像（図6, 7, 8）

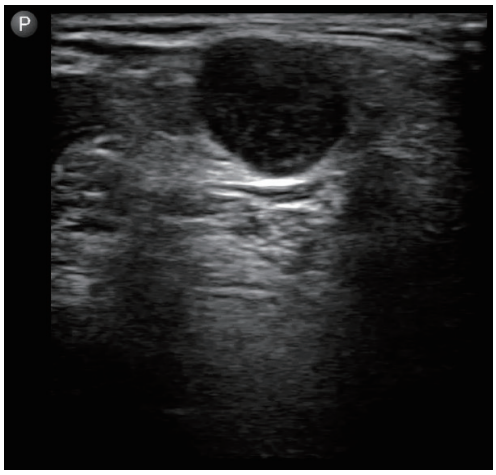

図6: 上咽頭癌　頸部リンパ節転移
患側の頸部に5 mm弱の小さなリンパ節があり、リンパ節内に病巣と思われる高エコーの部分が認められたため、転移陽性と診断した症例です。

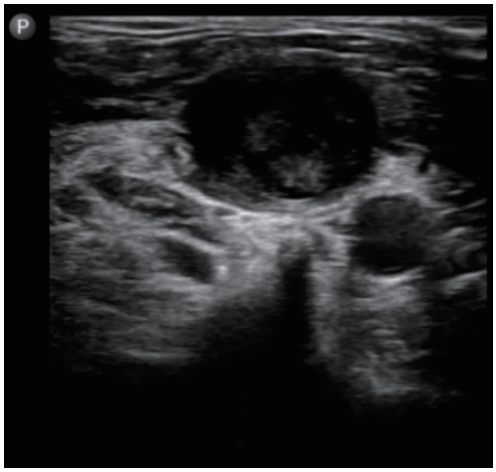

図7: 舌癌　頸部リンパ節転移
舌癌の部分切除後に後発頸部リンパ節転移を認めた症例です。手術直前のタブレットエコーで、頸部リンパ節転移の境界が不整・不明瞭となっており、手術中に被膜外浸潤による周囲の筋肉や血管との癒着が確認できました。

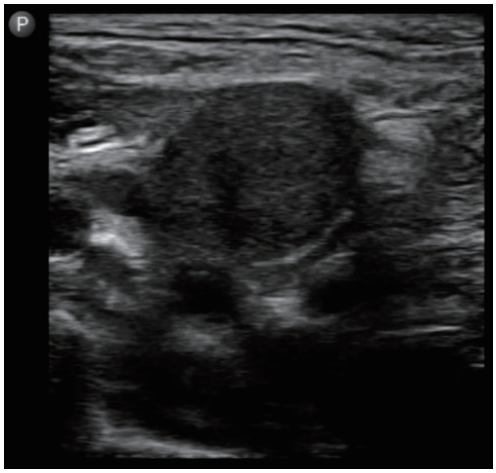

図8: 中咽頭癌　頸部リンパ節転移
近年増加している、ヒトパピローマウイルスが関連するp16陽性中咽頭癌です。このタイプの中咽頭癌は、咽頭の原発巣は小さい、もしくは粘膜下に潜っていて見つけにくいが、頸部のリンパ節転移はかなり大きくなって腫れてくるという特徴があります。この症例は、化学放射線療法後、中咽頭の病変はほぼ消失しましたが、リンパ節転移は消えずに残っていた症例です。治療後のフォローアップをタブレットエコーで行いました。患者さんに現状を説明しながら手術を勧めていく際に非常に役に立ちました。

唾液腺腫瘍（図9,10）

唾液腺には、耳下腺炎、顎下腺炎のような炎症性疾患のほかに、腫瘍性病変があります。良性腫瘍で多いのは、多形腺腫とワルチン腫瘍です。多形腺腫はすべての唾液腺に発生し、長年放置することで中から癌が発生し、悪性化する可能性があるとされています。一方、ワルチン腫瘍は耳下腺のみに発生し、悪性化の可能性は非常に少ないとされていますので、両者を区別して手術の適応やその後の治療方針などを決める必要があります。良性腫瘍としての特徴的なエコー所見（境界明瞭、平滑、形状は整、内部エコー均質、後方エコー増強あり）を呈しますが、形状や内部エコーが微妙に異なりますので、この違いを超音波で検出すれば、両者の鑑別が可能です。

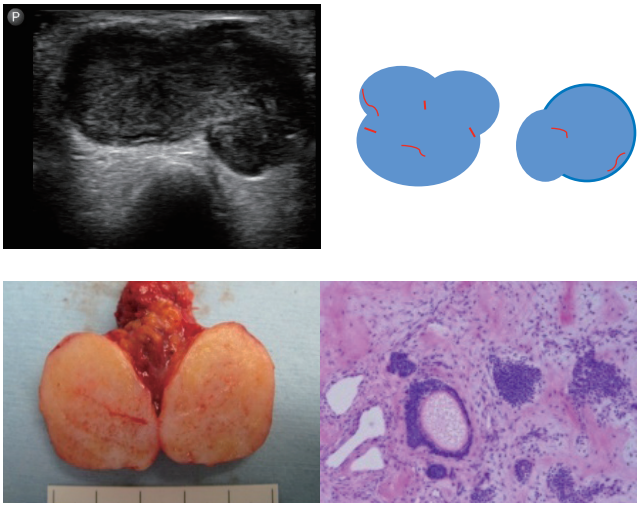

図9：多形腺腫
多形腺腫は分葉傾向が強く、腫瘍内の血流信号は疎で、血流が直線的に追跡可能なことが多いです。超音波で描出しやすい腫瘍で、タブレットエコーのB-mode画像でも明瞭な画像が得られています。
（上段左：タブレットエコーのB-mode画像、上段右：模式図、下段：病理画像）

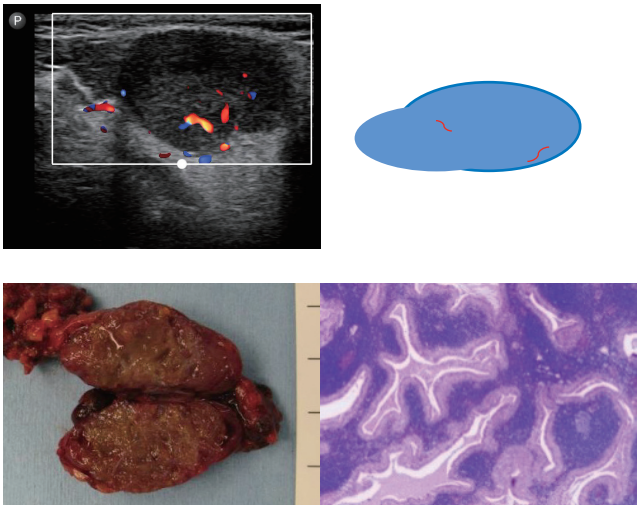

図10：ワルチン腫瘍
ワルチン腫瘍は、腫瘍内に大小さまざまな血流信号が観察されることが特徴です。PET/CTで集積が認められるのが特徴で、全身の癌の頸部リンパ節転移との鑑別を超音波で行うことになります。
（上段左：タブレットエコーのB-mode画像、上段右：模式図、下段：病理画像）

甲状腺疾患

超音波診断の歴史は古く、甲状腺画像検査の第一選択肢とされています。甲状腺の機能異常を伴うバセドウ病や橋本病、炎症性の反応を伴う亜急性甲状腺炎、急性化膿性甲状腺炎などが比較的高頻度に見られます。また、良性および悪性の腫瘍性病変や結節性病変も甲状腺には多発し、超音波での鑑別が重要となります。

その他のタブレットエコー活用法

(1) 経鼻フィーディングチューブ挿入：フィーディングチューブを挿入する時に、気管に誤挿入してしまうことがあります。タブレットエコーで頸部食道を確認しながら鼻から管を入れることで、食道にチューブがあることを確認しながら挿入できます。

(2) 抹消留置型中心静脈カテーテル（PICC）挿入：タブレットエコーで上腕の尺側皮静脈を確認しながら穿刺し挿入することで、安全かつ確実に手技を行うことができます。中心静脈ラインは、さまざまな医療事故に繋がる可能性がありますので、タブレットエコーの活用が推奨されます。

(3) 嚥下障害の診断：現在、嚥下障害の診療ガイドラインにあるスクリーニング検査は、①問診、②唾をのむ、③水を飲む、④喉で飲み込む時の音を聞くことです。その次のステップは、嚥下内視鏡検査や嚥下造影検査といった専門的検査になってしまい、非常に大きなギャップがあります。今後、タブレットエコーがこのギャップを埋める検査になり得るのではないかと期待しています。

まとめ

今回は、タブレットエコーを中心に、さまざまな頭頸部疾患についてお話をさせていただきました。タブレットエコーが常に手元にあれば、色々な手技で使ってみようというアイデアが湧き出てくると思います。ぜひ、日々の診療でお試しいただければと思います。

文献

*1：Madoka Furukawa: Diagnosis of lymph node metastases of head and neck cancer and evaluation of effects of chemoradiotherapy using ultrasonography. Int J Clin Oncol. 15(1)：23-32, 2010.

製造販売業者
株式会社フィリップス・ジャパン
〒108-8507　東京都港区港南 2-13-37 フィリップスビル
お客様窓口　0120-556-494
03-3740-3213
受付時間　9:00～18:00（土・日・祝祭日・年末年始を除く）
www.philips.co.jp/healthcare

改良などの理由により予告なしに意匠、仕様の一部を変更することがあります。あらかじめご了承ください。詳しくは担当営業、もしくは「お客様窓口」までお問い合わせください。記載されている製品名などの固有名詞は、Koninklijke Philips N.V. またはその他の会社の商標または登録商標です。

販売名：超音波画像診断装置 Lumify
医療機器認証番号：302AFBZX00043000
特定保守管理医療機器 / 管理医療機器

©2023 Koninklijke Philips N.V.

2307804
0523PDF01-TP Printed in Japan